

CZU: 636.7:611.69.08

ASPECTELE STRUCTURALE MACRO-MICROSCOPICE ALE GLANDEI MAMARE LA FEMELELE *CANIS LUPUS* *FAMILIARIS*

S. DIDORUC

Universitatea Agrară de Stat din Moldova

Abstract. This work includes the macro-microscopic study of the multiple mammary gland in the bitch in different periods of the ontogenic development and functional state of animals. We have studied the symmetry and uniformity of mammary gland development from every region by taking into consideration basic characteristics of mammary glands under the comparative approach. We have also made a morphological analysis of the microscopic study at the level of mammary glands in different periods of animal development.

Keywords: Alveolar lobules, Capsule conjunctival, Increases mammary, Mammary buds, Mammary glands, Papilla mammary, Trabeculi conjunctivae.

INTRODUCERE

Glanda mamară la cățea reprezintă un organ policonstituitiv, organospecific, complex de origine ectodermică, aflat în strânsă legătură neuro-hormonală cu aparatul genital feminin, care are un rol deosebit în dezvoltarea căteilor și secretă laptele – produs biologic activ (V. Enciu, Șt. Țurcanu, 2011).

Procesul de dezvoltare a glandei mamare începe în primele perioade ale embriogenezei prin apariția îngroșărilor ectodermice pare, numite creste mamare, situate paralel una de alta pe părțile ventrale ale regiunilor pieptului și abdomenului, de la membrele anterioare spre posterioare. Ulterior, în procesul dezvoltării, din crestele mamare se dezvoltă 5-7 noduli care cresc și constituie punctul de plecare a dezvoltării viitoarelor glande mamare (V. Coțofan, V. Enciu, 2000; M. Popovici, A. Budanțev, 2002; A. Akaevskij i dr., 2005; Howard, E. Evans, Alexandr de Lahunda, 2010).

De remarcă, că în perioada postembrionară a dezvoltării individuale a corpului animal, structura și funcția glandei mamare suferă modificări morfologice fundamentale prin dezvoltarea formațiunilor structurale ale acesteia (V. Coțofan, V. Enciu, 2000; T. Meerzon, 2004; A. Akaevskij i dr., 2005; N. Pysnenko, 2008; Howard E. Evans, Alexandr de Lahunda, 2010).

Reieșind din cele relatate, considerăm oportun de a studia mai amplu structura macro-microscopică a glandei mamare la cățele de diferite vârste și stare funcțională a animalelor.

MATERIAL ȘI METODĂ

Colectarea materialului pentru studiul morfologic s-a efectuat în cadrul clinicelor și cabinetelor veterinare în colaborare cu medicii veterinari de liberă practică. Pentru examinarea histologică materialul a fost colectat de la 12 animale supuse intervențiilor chirurgicale. Materialul supus studiului histologic a fost fixat în formalină de 10% neutralizată, apoi colorate cu aplicarea metodelor generale de cercetare a microstructurii organului.

Studiul histologic s-a efectuat prin examinarea microstructurii glandelor la microscopul OPTICA, la diferite dimensiuni $\times 40$, $\times 400$ și $\times 1000$ și la diferite categorii de animale. Fotografiera micropreparatelor s-a efectuat cu aparatul de fotografiat SĚMSUNG-ES 70, în cadrul laboratorului de histologie al catedrei de anatomie și igienă animalelor, UASM.

Vizual a fost examinată simetria și uniformitatea dezvoltării glandelor mamare a fiecărei regiuni. Examinarea vizuală a structurii macro-anatomice a glandei mamare s-a completat prin luarea în considerație a măsurărilor de bază a glandei la diferit nivel în comparație cu precedentă. Pe parcursul efectuării măsurărilor la nivelul glandelor s-au utilizat: metrul elastic, busola și șublerul mecanic. Studiul a fost efectuat pe animale de diferită rasă și cu vârsta cuprinsă de la 2 săptămâni până la 9 ani.

Cercetările anatomice ale macrostructurii glandei mamare au inclus examinarea vizuală, care s-a caracterizat prin analiza dimensională a dezvoltării anatomo-macroscopice a glandelor în regiunile corporale, luând în considerație diferitele etape de dezvoltare ontogenetică și stare funcțională a animalelor.

Animalele cercetate au fost selectate pe categorii luând în considerație vârsta și starea funcțională a animalelor. Având în vedere acești factori, s-a decis de a forma patru grupe de animale: cu vârsta între 2-4 săptămâni; 6 luni; de la 9 luni până la 12 luni și cu vârsta după 8 ani.

REZULTATE ȘI DISCUȚII

În urma studiului efectuat s-a constatat că la cățele în perioada de maturizare sexuală mugurii epiteliali au o formă de creastă, care se începe de la nivelul vârfului mamelonar până la baza acestuia. În această perioadă are loc o creștere intensă a compartimentului mamelonar a mugurelui epitelial, dar creșterea mamelonului nu este semnificativă. Compartimentele mamelonare ale mugurelui epitelial au marginile netede cu lumen foarte bine evidențiat.

Cea mai intensă creștere a sistemului canicular și a porțiunilor terminale are loc la vârsta de 6 luni a perioadei postnatale. Mugurii epiteliali sunt adăpostiți în țesutul adipos. Aceștea, la rândul lor, se unesc cu lobulii glandulari care se poziționează la nivelul bazei mamelonare și sunt acoperiți cu o capsulă conjunctivă. Lobulii au forma rotund-ovală, căptușiți cu epiteliul cubic și lumen slab dezvoltat.

La cățelele cu vârsta de 9 luni foarte intensiv diametrul alveolelor crește, iar stroma organului este formată din țesut conjunctiv fibros lax cu prezența fibrelor de colagen, fibre reticulare și un număr minim de fibre elastice cu fibroblaste și reticulocite (fig. 1).

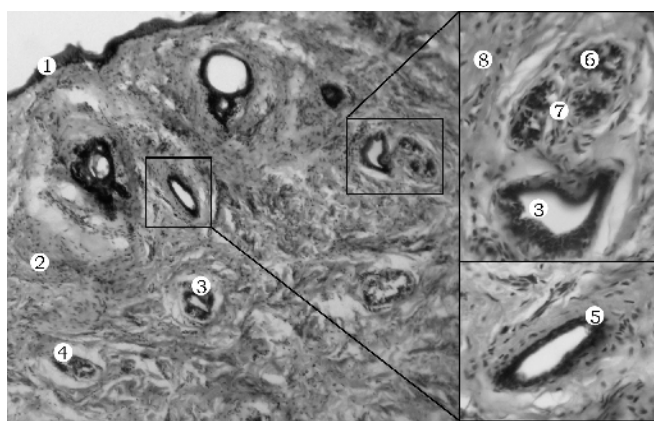


Figura 1. Glanda mamară la cățea de 9 luni
Colorația hematoxilina-eozina. A – aspectul general, $\times 40$., B – lobulul alveolar și canalul interlobular, $\times 400$. 1 – Epiteliul pluristratificat; 2 – Țesutul conjunctiv; 3 – canalul interlobular; 4 – Lobulul alveolar; 5 – Canalul mamelonar; 6 – Lobulii alveolari; 7 – Țesutul conjunctiv intralobular; 8 – Fibrele de colagen și fibroblaste.

La cățele cu vârsta de 12 luni se observă creșterea țesutului epitelial glandular datorită creșterii compartimentului mamelonar al mugurelui epitelial în sens longitudinal.

Compartimentul mamelonar al mugurelui glandular pe toată porțiunea sa are pereții netezi cu lumenul foarte bine evidențiat. Hilul glandular al fiecărei glande mamare este constituit din muguri cu terminațiile alungite și muguri – cu canale și lobuli. În această perioadă foarte bine se evidențiază creșterea semnificativă a țesutului adipos glandular. Diametrul canalului mamelonar se mărește nesemnificativ.

Cercetările au arătat că la animalele examinate cu vârsta de 9 ani fiecare glandă mamară este formată de un sistem de canale lactofore care se deschid în canalele mamelonare căptușite de țesut epitelial cubic și cilindric.

Lobulii alveolari sunt reprezentați de către alveolele nefuncționale, căptușite de epiteliu cubic monostratificat. Trabeculele interlobulare sunt foarte bine evidențiate, deoarece se mărește volumul de țesut conjunctiv și se atestă prezența unui volum numeros de vase sanguine. Alături de capsula mamară, foarte bine se observă prezența stratului de țesut muscular striat a pereților abdominali și toracali. Fibrele țesutului muscular se contopesc cu capsula, deoarece prin acest strat în glanda mamară pătrund vasele sanguine și fibrele nervoase. Tot în aceasta perioadă se observă procesele de destrucție a lobulilor secretori și înlocuirea acestora cu țesutul conjunctiv (fig. 2).

Studiul macroscopic în perioada dezvoltării postnatale a glandelor mamare la cățelele cercetate a arătat, că pe părțile laterale ale regiunilor pectorale, abdominale și inghinale se poziționează, simetric câte 5 mamele. În unele cazuri s-a depistat asimetria mamelelor prin prezența pe o parte 4 mamele, iar pe partea opusă a 5 mamele.

Studiul efectuat prin analiza datelor colectate în cadrul măsurărilor morfometrice realizate la nivelul glandelor mamare, atestă faptul că la animale tinere cu vârsta cuprinsă între 2-4 săptămâni mugurii epiteliali ai glandei mamare prezintă formațiuni alungite, care încep de la vârful mamelonului și continuă spre baza lui. Astfel, mameloanele evidențiate au aspectul unor nuclee foarte mici cu dimensiuni aproximativ de 0,3-0,4cm la inghinale, 0,2-0,3cm cu tot cu pielea apropiată la abdominale și mameloanele toracale prezentate în forma de puncte, lipsite de păr, cu dimensiunile de aproximativ 0,1-0,2cm. În perioada aceasta lungimea sumară a glandelor mamare multiple constituie aproximativ 10-13cm, de la marginea anterioară a glandei pectorale craniene până la marginea posterioară a glandei mamare inghinale și lărgimea 4-5cm, de la polurile laterale a glandelor adiacente.

În perioada cuprinsă între vârsta de la 6 până la 12 luni se observă o creștere nesemnificativă a parenchimului glandular. Forma mamelelor este trapezoidă, îngustă la nivelul regiunilor inghinale și lată în porțiunile abdominale și toracale. Lungimea glandelor la această etapă constituie aproximativ: inghinale 9,5-10,1 cm, abdominale 10,3-11,4 cm și toracale 5,3-6,1 cm. Mameloanele toracale sunt cele mai scurte cu dimensiunile: lungimea 3,4-4,6 mm și diametrul 2,2 mm, parametrii lor sunt aproximativ de 1,5 ori mai mici decât la cele abdominale și de 2,5 decât a celor inghinale. Poziționarea mameloanelor este diferită între cele toracale, abdominale cu inghinale și se observă o diferență nesemnificativă atât pe

traiecul axului lateral, cât și pe traiecul axului longitudinal. Astfel, distanța pe axul longitudinal între mameloane constituie aproximativ între primul și al doilea 6,7 cm, al doilea și al treilea 7,2 cm, al treilea și al patrulea 8,1 cm și între al patrulea și al cincilea 7,6 cm.

Distanța între mameloanele glandei pe axul lateral a constituit aproximativ 5,3 cm la nivelul regiunii toracale și abdominale și 4,8 cm la nivelul glandelor inghinale. Astfel, diferența pe axul longitudinal, cât și pe cel lateral ne indică distanțe mai mari între mamelele și mameloanele toracale și abdominale în comparație cu cele inghinale, ceea ce demonstrează că dezvoltarea glandelor este mai evidențiată la nivelul regiunilor inghinale.

La animalele cu vârsta după 8 ani și care pe durata vieții au avut mai multe perioade de gestație,

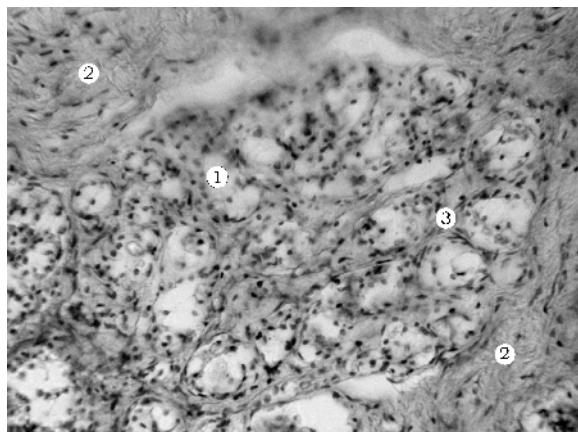


Figura 2. Parenchimul alveolar
Colorația hematoxilina-eozina., $\times 400$.
1 – Alveolele; 2 – Fibrele de collagen; 3 – Țesutul conjunctiv intralobular (trabeculele).

se observă o dezvoltare mai evidentă a glandelor mamare. În unele cazuri se observă prezența mameloanelor anexe, în majoritatea cazurilor - la nivelul glandelor mamare abdominale și inghinale.

CONCLUZII

1. La cățele, în perioada postnatală, cuprinsă între 2-4 săptămâni, s-a confirmat o evidentă dezvoltare în sistemul canalicular a țesutului epitelial. Se observă un proces de diferențiere a epitelocitelor în porțiunile terminale ale canalelor.

2. La cățelele cu vârsta de 6-12 luni se observă foarte multe schimbări în structurile alveolare ale lobulilor glandulari și începe creșterea semnificativă a sistemelor canaliculare și glandulare, atât la nivelul compartimentului mamelonar, cât și la nivelul glandular.

3. Procesele de involuție mamară sunt mai evidențiate la animalele cu vârsta de 9 ani, prin înlocuirea țesutului glandular cu țesutul conjunctiv și adipos.

4. Reieșind din analiza datelor obținute în cadrul măsurărilor, constatăm, că dezvoltarea glandelor mamare este mai semnificativă în regiunile inghinală și abdominală și depinde de vârsta și starea funcțională a animalelor.

BIBLIOGRAFIA

1. Akaevskij, A.I., Udicev, U.F., Seleznev, S.B. Anatomia domašnih životnyh. Moskva: Akvarium, 5-e izd., 2005, s. 640.

2. Coțofan, V., Enciu, V. și al. Anatomia animalelor domestice. Timișoara: Ed. Orizonturi Universitare, Vol. 3, 2000, p. 348.

3. Enciu, V., Țurcanu, Șt. și al. Anatomia și fiziologia animalelor domestice. Chișinău: UASM, 2011, p. 391.

4. Howard, E. Evans, Alexandr de Lahunda. Guide to the Dissection of the Dog. Seventh Edition. Saunders Elsevier, 2010, p. 378.

5. Meerzon, T.I. Morfogenez moločnoj železysobaki. Avtoref. dis. kand. biol. nauk: 16.00.02 / Orenburg, gos. agrar. un-t, Orenburg, 2004, s. 24.

6. Popovici, M.C., Budanțev, A.I. Obstetrica veterinară, ginecologie și biotehnologii în reproducția animalelor. Chișinău: Ed. Litera, 2002, p. 360.

7. Pysnenko, N.I. M'naâ harakteristika moločnoj železy vzroslyh sobak. Avtoref. dis. kand. biol. nauk: 16.00.02., Saransk, 9 08-5/1780, 2008, s.18.

Data prezentării articolului – **23.11.2012**